(Aus dem Kinderspital Basel [Vorsteher: Prof. Dr. *Wieland*].)

Beitrag zur Kasuistik des angeborenen partiellen Riesenwuchses.

Inaugural-Dissertation

zur

Erlangung der Doktorwürde

der

hohen medizinischen Fakultät der Universität Basel

vorgelegt von

Fritz Uebelin,
prakt. Arzt aus Basel.

R. UNIV. BIBLIOTHEEK LEIDEN

BERLIN 1920
VERLAG VON S. KARGER
KARLSTRASSE 15.

Von der medizinischen Fakultät Basel genehmigt auf Antrag von Prof. Dr. *E. Wieland.*

Sonderabdruck aus dem Jahrbuch für Kinderheilkunde. Bd. 91.

BERG & LEMSON G.M.B.H.
BERLIN SW.

In der Literatur finden sich ziemlich zahlreiche Angaben über klinische Beobachtungen von partiellem Riesenwuchs. Es ist dies eine Wachstumsanomalie, die *Hofmann* als eine angeborene, auf einzelne Körperabschnitte beschränkte Wachstumsstörung definiert. Diese führt zu einem Überschreiten der normalen Größe der betroffenen Körperteile, infolge eines im Verhältnis zum übrigen Körperwachstum rascheren Wachstums. Daran beteiligen sich alle Gewebe, besonders aber die Knochen.

Vor allem in den Arbeiten von *Busch*, 1866, *Monod* und *Trélat*, 1869, *Wittelshöfer*, 1879, *Fischer*, 1880, *Ahlfeld*, 1882, *Lewin*, 1884, und *Caubet & Mercadé*, 1904, sind die in der Literatur verstreuten klinischen Beobachtungen gesammelt.

Dagegen sind die pathologisch-histologischen Untersuchungen noch recht spärlich und in ihren Resultaten zum Teil wenig übereinstimmend. Es wird aber erst möglich sein, nach weiteren solchen Untersuchungen einen genaueren Einblick in die Genese dieser Mißbildung zu bekommen.

Vorliegenden Fall verdanke ich der Freundlichkeit von Herrn Prof. *Wieland*, dem ich auch an dieser Stelle für das Interesse, das er meiner Arbeit entgegengebracht hat, bestens danken möchte.

Auszug aus der Krankengeschichte:

L. W., 9 Monate alter Knabe, von Dagmersellen, Kt. Luzern, wurde am 4. August 1917 in das Baseler Kinderspital aufgenommen.

Anamnese: Vater und Mutter sind gesund, nicht blutsverwandt. Mißbildungen kommen in der Familie nicht vor, auch keine Nervenkrankheiten oder Lues. Die vier älteren Geschwister sind gesund.

Die Schwangerschaft verlief normal. Geburtseintritt Ende des 10. Monats, spontan, in Kopflage.

Das Kind entwickelte sich gut, war nie krank. Durchbruch der beiden unteren Schneidezähne im 7. Monat, gleichzeitig.

Schon bei der Geburt wurde die abnorme Größe der beiden ersten Zehen des linken Fußes bemerkt; dagegen fielen der Mutter die Lipome, die alle auf der linken Körperhälfte sitzen, erst später auf, als sie schon ziemlich groß waren. Die hypertrophischen Glieder sollen angeblich seit der Geburt nicht stärker gewachsen sein als die entsprechenden Teile der normalen Seite. Ausschließlich wegen der mechanischen Behinderung beim Stehen und bei den in diesem Lebensalter auftretenden Gehversuchen wurde das Kind in das Baseler Kinderspital verbracht.

Status: Körperlänge: 73,8 cm, Kopfumfang: 44,6 cm, Halsumfang: 22,5 cm, Brustumfang: 42,7 cm, Bauchumfang: 38 cm.

Das Kind ist kräftig entwickelt und gut genährt.

Die Haut zeigt rosige Farbe und guten Turgor. Teleangiektasien, abnormer Haarwuchs, Naevi oder Pigmentationen sind nicht vorhanden.

Der Kopf ist symmetrisch ohne sicht- oder fühlbare Besonderheiten. Die große Fontanelle ist geschlossen. Ein Röntgenbild vom Schädel zeigt keine Ausweitung der Sella turcica.

Ohren, Augen, Nase, Mund und Rachen: o. B.

Der Thorax ist symmetrisch, die Wirbelsäule nicht verkrümmt. Die in diesem Lebensalter so überaus häufige und speziell in dem von *Wieland* beschriebenen Falle so stark ausgebildete Rachitis fehlt vollständig.

Lymphdrüsen, Schilddrüse und Thymus nicht vergrößert.

Lunge und Herz zeigen perkutorisch und auskultatorisch normale Verhältnisse.

Das Abdomen ist weich; Leber und Milz nicht palpabel.

Die Reflexe sind normal.

Lokalstatus: Der rechte Fuß ist vollkommen normal entwickelt. Der linke zeigt dagegen folgende Anomalie (vgl. Photogramm).

Er erscheint im ganzen viel größer, namentlich sind aber die erste und zweite Zehe mit den zugehörigen Metatarsalia stark vergrößert (größer als beim Erwachsenen; eigentliche groteske Riesenzehen), während die drei übrigen Zehen makroskopisch nicht vergrößert erscheinen, aber durch die Riesenzehen zur Seite gedrängt werden und als bewegliche Anhängsel des Riesenfußes imponieren.

Die Messung ergiebt folgende Zahlen:

	rechts:	links:
Distanz der Ferse bis Großzehenspitze	12,8 cm	18,2 cm
Distanz der Ferse bis Spitze der zweiten Zehe . . .	12,6 „	15,0 „
Distanz der Ferse bis Spitze der dritten Zehe	11,8 „	12,0 „
Distanz der Ferse bis Spitze der vierten Zehe . .	11,5 „	11,5 „
Distanz vom Metatarsophalangealgelenk bis Großzehenspitze	—	4,0 „
Distanz vom Metatarsophalangealgelenk bis Spitze der zweiten Zehe	—	3,8 „
Umfang der Großzehe	—	9,8 „
Umfang der zweiten Zehe	—	7,2 „

Die Achse der linken Großzehe weicht von der geraden Normalstellung um ca. 20° medialwärts ab, diejenige der linken zweiten Zehe um ca. 20° lateralwärts. Die beiden Riesenzehen bilden somit einen nach vorne offenen Winkel von ca. 40°.

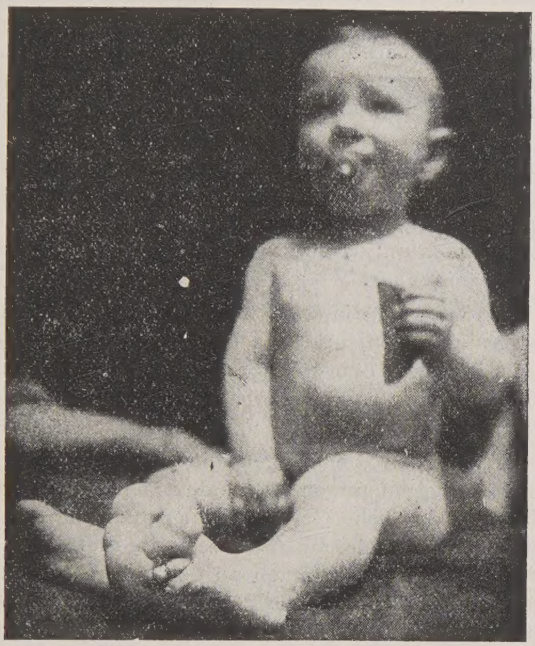

Eine Röntgenaufnahme des abnormalen Fußes zeigt gegenüber dem Kontrollbild deutlich die angegebene Form- und Artikulationsveränderung. Außer den Phalangen der beiden Riesenzehen sind auch die Metatarsalia I und II verlängert, sogar Metatarsale III. Die Epiphysen sind stark verlängert und verbreitert, die Diaphysen ebenfalls verlängert, aber nur wenig verbreitert.

Zwischen Metatarsale I und II schiebt sich ein Lipom, das plantar eine mächtige Großzehenballe bildet und sich auch auf der Dorsalseite des Fußes ausbreitet. Die Bewegung der Zehen ist dadurch eingeschränkt.

Die Haut des Fußes läßt das Lipom weißlich durchschimmern und fühlt sich deutlich kühler an als rechts; sonst zeigt sie keine Besonderheiten (Teleangiektasien, Naevi).

Die Sensibilität scheint nicht gestört zu sein.

Eine Schnürfurche fehlt. Die beiden Riesenzehen gehen nach oben allmählich über in einen durch Lipommassen verdickten Fuß, dessen Knochenbau aber keine objektiv nachweisbaren Veränderungen, speziell keine deutliche Skeletthypertrophie mehr zeigt.

Jedoch ist das linke Bein in toto etwas verlängert, wie aus der Messung der Spina-Malleolenlinie hervorgeht. Diese ist links 1 cm länger als rechts. Wie sich aber die Vergrößerung auf Ober- und Unterschenkel verteilt,

ist aus der Krankengeschichte nicht ersichtlich, da detaillierte Messungen von Ober- und Unterschenkel fehlen.

Die Armmaße sind beidseitig gleich.

Außer dem erwähnten Lipom an der Planta des Riesenfußes finden sich noch weitere Lipome an folgenden Stellen der linken Körperhälfte:

1. An der Medialseite des Calcaneus (6:6 cm).
2. Am Epicondylus medialis femoris (5:6 cm).
3. In der Inguinalgegend, oberhalb des Ligamentum Pouparti (6:6 cm). Dieses Lipom wuchert in das Skrotum hinein, wodurch eine deutliche Vergrößerung der linken Skrotalhälfte zustande kommt.
4. Im Epigastrium, links von der Linea alba (7:7 cm).
5. In der Gegend der vorderen Axillarlinie, in der Höhe der dritten bis achten Rippe (8:9 cm).

Außer dem Lipom an der Fußsohle erscheinen alle Geschwülste gut verschieblich und umfaßbar.

Am 27. VI. 1917 wird die erste und zweite Zehe mit den Köpfchen der Metatarsalia abgetragen, und das lipomatöse Gewebe, das sich von der Planta pedis zwischen den Metatarsalknochen hindurch auf die dorsale Fußfläche schiebt, herauspräpariert. Wegen Nekrose der Wundränder verzögert sich die Heilung etwas.

Am 24. VII. werden die übrigen Lipome der linken Körperhälfte herausgeschält. Sie zeigen nirgends eine deutliche Abkapselung, sondern gehen einerseits ohne deutliche Grenze in das subkutane Fettgewebe über, andererseits drängen sich Geschwulstmassen in die Tiefe zwischen die Muskelinterstitien hinein. Das Lipom an der linken Thoraxseite ist fein gekörnt, die übrigen groblappig. Die Wundheilung ist normal.

Das Kind wird am 4. VIII. 1917 mit gutem Gehvermögen aus dem Spital entlassen.

Im April 1918 hatte ich Gelegenheit den Knaben selbst zu Hause zu untersuchen.

Nach Aussage der Mutter soll das linke Bein einige Zeit nach der Lipomoperation auffallend stark gewachsen sein; besonders der Oberschenkel soll in kurzer Zeit beträchtlich an Dicke zugenommen haben. Dieses gesteigerte Wachstum hörte nach einigen Wochen wieder auf.
Eine merkliche Gehstörung besteht nicht. Auch soll sich der Knabe jetzt ohne besondere Ermüdung an den Spielen seiner Geschwister beteiligen.

Erneute Messungen von Bein und Fuß ergeben folgende Zahlen:

	rechts:	links:
Spina-Malleolendistanz	35,5 cm	37,5 cm
Spina-Epicondylus-Femoris lat.	18 „	18,5 „
Epicondylus fem. lat. — Malleolus lat.	17,5 „	18,5 „
Ferse bis Metatarsophalangealgelenk V	11 „	11,2 „
Umfang des Oberschenkels	20 „	27 „
Wadenumfang	17 „	18 „
Ristumfang	16 „	18 „
Vorderfußumfang	13 „	16,5 „

Aus diesen Messungen ergibt sich, daß das linke Bein gegenüber der ersten Messung (Juni 1917) um einen weiteren Zentimeter verlängert

ist. Außerdem beträgt der Umfang des linken Oberschenkels 7 cm mehr als rechts (Lipomrezidiv).

Die Armmaße sind beidseits gleich.

Auffallend ist eine äußerst starke Narbenkeloidbildung an Unter- und Oberschenkel. Derbe, glatte, rötlich-glänzende Stränge verlaufen an der Innenseite des Beines, nach oben allmählich an Umfang abnehmend. Es ist dies umso auffallender, als die Operationswunden der Lipome an diesen Stellen per primam intentionem heilten. Die Narben am Thorax sind ebenfalls, aber nur in geringem Grade hypertrophisch. Dagegen ist die Amputationsnarbe am Fuß als weiße lineare Narbe sichtbar, obgleich diese Wunde erst per secundam heilte.

Die übrigen Untersuchungsbefunde decken sich mit den früher beschriebenen.

Anatomische Untersuchung.

Das durch Operation am 27. Juni 1917 gewonnene Präparat der ersten und zweiten linken Riesenzehe, sowie als Vergleichspräparat die Großzehe eines gleichaltrigen normalen Kindes wurde mir von Herrn Prof. *Wieland* zur Untersuchung freundlich überlassen.

A. Makroskopische Beschreibung des Präparates.

Ein Sagittalschnitt durch die Großzehe zeigt folgendes eigenartiges Bild:

Am meisten fällt die mächtige Entwicklung des subkutanen Fettgewebes auf, einer gelblich-weißen, knolligen Geschwulstmasse, die radienartig von derben Bindegewebsstreifen durchzogen wird. Die Dicke der Fettgeschwulst beträgt in der Höhe der Grundphalanx auf der plantaren Seite 25 mm, dorsal 5 mm. Durch die auf das Dorsum sich emporschiebende plantare Fettmasse wird der Nagel in die Tiefe gedrängt, und der freie Nagelrand hakenförmig nach hinten umgebogen (vgl. Tafel I).

Die Beuge- und die Strecksehne ist allseits in Fettgewebe eingebettet. Beide Sehnen sind deutlich verdickt. Der Durchmesser der Flexorensehne beträgt 4 mm, derjenige der Extensorensehne 2 mm gegenüber 3 resp. 1 mm am Kontrollpräparat.

Stark verändert sind die Stellungs- und Artikulationsverhältnisse der Großzehenknochen untereinander. Die Zehe steht in extremer Dorsalflexion. Die Grundphalanx weicht von dem Metatarsale I um ca. 40° dorsalwärts ab, und die Endphalanx ist gegenüber der Grundphalanx sogar um etwa 50° dorsalwärts verschoben. Diese Stellungsanomalie spiegelt sich auch in der Konfiguration der Artikulationsflächen wieder. Die Endphalanx zeigt an Stelle einer einzigen konkaven Gelenkfläche zwei konkave Facetten, eine plantare nach hinten unten gerichtete und eine dorsale direkt nach hinten gerichtete (vgl. Tafel I) . Diese letztere dient allein zur Artikulation mit dem anscheinend normal konfigurierten Köpfchen der Grundphalanx. Die Gelenkfläche der Grundphalanxbasis ist in ihrem dorsalen Anteil leicht konvex gekrümmt; besonders deutlich drückt sich dies im Verlauf der Epiphysenlinie aus (vgl. Tafel II). Das Köpfchen des Metatarsale I erscheint normal.

Die Größenverhältnisse der Riesenzehe verglichen mit denjenigen der normalen Zehe ergeben sich aus nachstehender Tabelle:

	Riesenzehe mm	normale Zehe mm
1. Endphalanx:		
Länge	16	10
Dicke	5	4
Epiphysenlänge	ca. 6	3
Epiphysendicke	9	5
2. Grundphalanx:		
Länge	21	12
Dicke	4	4
Länge der proxim. Epiphyse	3,5	2
Dicke der proxim. Epiphyse	8	6
Länge der dist. Epiphyse	1	1,5
Dicke der dist. Epiphyse	6	4
3. Metatarsale I:		
Länge der dist. Epiphyse	3 5	4
Dicke der dist. Epiphyse	13	10

Aus vorstehender Tabelle ergibt sich folgendes:

Die Größen-Veränderungen erstrecken sich sowohl auf die Epiphysen, als auch auf die Diaphysen.

Epiphysen: Die Länge der Epiphysen ist zum Teil größer (Endphalanxepiphyse und proxim. Epiphyse der Grundphalanx) zum Teile kleiner als am Vergleichspräparat (distale Epiphyse von Grundphalanx und Metatarsale I). Die Dicke ist umso beträchtlicher, je weiter distal die Epiphysen liegen.

Diaphysen: Diese sind bedeutend verlängert, besonders die Diaphyse der Grundphalanx. Dagegen sind sie von annähernd normaler Dicke. Und da, wie es das Röntgenbild zeigt, der Breitendurchmesser ungefähr gleich groß ist wie am Vergleichspräparat, so bekommen die Grundphalanx und das Metatarsale I mit ihren gewucherten, pilzförmig verbreiterten Epiphysen eine eigentümliche hantelförmige Gestalt.

Die einzelnen Knochen zeigen in ihrem Aufbau folgende makroskopisch sichtbare Veränderungen: An der Endphalanx fällt der ganz unregelmäßige Verlauf der Epiphysenlinie sofort auf. Die eingehende Beschreibung folgt bei der mikroskopischen Untersuchung. Die Epiphysenlinien der übrigen Knochen sind anscheinend normal. Die Kompakta ist im Verhältnis zur Länge der Knochen schmal. Spongiosa und Mark zeigen makroskopisch keine Besonderheiten.

B. Mikroskopische Untersuchung.

Mikroskopisch untersucht wurden Sagittalschnitte durch End-, Grundphalanx und Köpfchen des Metatarsale I der Großzehe. Dieselben Schnitte wurden zum Vergleich an der Großzehe des Kontrollpräparates angelegt. Außerdem wurden noch Querschnitte durch Mittel- und Grundphalanx der hypertrophischen zweiten Zehe untersucht.

Technik: Die Präparate wurden in 10 proz. Formol fixiert, und da ein Schneiden ohne Entkalkung infolge der Härte der Knochen unmöglich war, in 5 proz. Formol-Salpetersäure entkalkt, eingebettet, und auf einem *Jung*schen Mikrotom geschnitten. Zur Färbung wurde verwendet: Hämalaun-Eosin, Hämatoxylin-Eosin, *van Gieson*sche Färbung und Pikro-Karmin.

I. Skelett: 1. Sagittalschnitt durch die Endphalanx (Taf. I):

a) *Epiphyse:* Diese ist in allen Durchmessern vergrößert und zeigt, wie schon oben erwähnt wurde, zwei Gelenkfacetten von denen die plantare mit einem gefäßreichen, ziemlich dicken Perichondrium überzogen ist, (Taf. I pl. F.).

Die unter den Gelenkfacetten gelegene Knorpelgrundsubstanz ist von faseriger Beschaffenheit (Faserknorpel), die darin liegenden Zellen sind unregelmäßig angeordnet und größer als am Vergleichspräparat. Die Knorpelzellen der anschließenden Schicht des ruhenden Knorpels (Taf. I r K) sind ebenfalls vergrößert, aber völlig normal angeordnet. An den die sog. Knorpelwucherungsschicht aufbauenden Knorpellagen finden sich folgende deutlich ausgeprägte Veränderungen: Die Zone der beginnenden Knorpelwucherung (Taf. I, b. K. W.) ist verschieden breit, im ganzen eher schmal; doch finden sich auch Stellen, wo die Zellen zu mächtigen Haufen angeordnet sind. Das Aussehen der einzelnen Knorpelzellen ist verschieden; sie sind meistens weniger facetiert als amVergleichspräparat und oft von ganz unregelmäßiger, geblähter Gestalt. Die daran anschließenden Säulen des gerichteten Knorpels verlaufen annähernd radienartig in den vorspringenden Knorpelzapfen (Taf. I, S. K.). Die Zellen sind nicht wie am Vergleichspräparat spindelförmig und senkrecht zur Säulenachse gestellt, sondern unregelmäßg polygonal und vergrößert. An einzelnen Stellen fehlt der Säulenknorpel vollständig, und die Schicht der beginnenden Knorpelwucherung geht ohne scharfe Grenzen in die hyperplastische Knorpelzone über, d. h. in die unterste Lage der Knorpelwucherungsschicht.

Die Kalkablagerung in die Grundsubstanz dieser Schicht ist verschieden stark und daher die Regressivschicht (Taf. I, V. Z) bald breit bald schmal.

Die Epiphysenlinie wird vollkommen zerklüftet durch die aufsteigenden unregelmäßig gestalteten Markpapillen (Taf. I, M. P), welche im Zentrum der Epiphyse sich zu eigentlichen, mehrfach verzweigten Markräumen erweitern und auffallend viele, strotzend mit Blut angefüllte Gefäße und zahlreiche Osteoklasten enthalten. Diese Räume sind austapeziert von regelmäßg gebauten Knochenlamellen, die einen deutlichen Osteoblastenbesatz tragen. Geflechtartiger Knochen fehlt hier vollständig. Die endochondrale Knochenanlagerung erfolgt somit an diesen Stellen in physiologischer, ganz normaler Weise.

Eine eigentümliche Felderung der Knorpelgrundsubstanz muß hier noch erwähnt werden, die dadurch entsteht, daß Knorpelzellgruppen von hellen Höfen umgrenzt werden, um die sich maschenförmig eine dunkler gefärbte Zone der Knorpelgrundsubstanz legt. Diese Felderung wird gegen die Epiphysenlinie zu deutlicher und die Knorpelgrundsubstanz zeigt daselbst teilweise fibrilläre Streifung.

b) *Diaphyse:* Beide Schichten des Periosts (Taf. I, P.) sind deutlich verdickt, besonders die Kambiumschicht. Von der Faserschicht dringen Bindegewebszüge weit in die Kompakta hinein und grenzen so die äußere geflechtartige Kompaktaschicht von der inneren durch endosteale Knochenanlagerung entstandenen, lamellären Schicht ab. Die Kortikalis ist ziemlich breit und periostalwärts von einem meist breiten eosingefärbten Saum umzogen (Taf. I, O S.), stellenweise ist sie aber auch angenagt durch vielkernige Osteoklasten, die in der zellreichen Keimschicht liegen. An der Tuberositas unguicularis (Taf. I, T u.) ist das Periost außerordentlich stark verdickt; besonders breit ist hier die Faserschicht. An entsprechender Stelle findet sich im Kontrollpräparat ein zum Teil in Verkalkung begriffener, dünner Knorpelmantel; der Rest der distalen Epiphyse. Diese fehlt also am Nagelglied der Riesenzehe, oder ist durch das gesteigerte Wachstum schon früher aufgebraucht worden.

Die Spongiosabälkchen sind nur spärlich vorhanden (Osteoporose, aber gut verkalkt (gute Hämatoxylinfärbung) und von schöner lamellärer Struktur, sie enthalten gut ausgebildete Knochenkörperchen. Die meisten zeigen deutliche konvexe Appositionsflächen und feine eosinophile, mit Osteoblasten besetzte Säume (jüngst gebildete, noch schwach verkalkte Knochenanlagerungen). Stellenweise sind sie aber auch angenagt durch vielkernige Osteoklasten.

Das Mark besteht fast aus reinem Fettgewebe (Taf. I, F. M.). Myeloidzellen sind bedeutend seltener als im Kontrollpräparat; dagegen finden sich recht zahlreich in Häufchen zusammenliegende Lymphozyten (Tafel I, L. M.).

2. Sagittalschnitt durch die Grundphalanx (vgl. Taf. II):

a) *Distale Epiphyse* (Taf. II, D. E.):

Dieselben Veränderungen wie an der Epiphyse der Endphalanx finden sich auch hier, nur in viel geringerem Grade.

Die Gelenkfläche und die Gelenkkapsel sind normal. Der Epiphysenknorpel zeigt dieselben Veränderungen wie an der Endphalanx; also Größe, veschiedene Form und unregelmäßige Anordnung der Knorpelzellen, teilweises Fehlen des Säulenknorpels, wechselnde Dicke des hyperplastischen Knorpels und der präparatorischen Verkalkungszone. Auch die bei der Epiphyse der Endphalanx besprochene Felderung und fibrilläre Streifung der Knorpelgrundsubstanz ist vorhanden.

Während aber die Epiphysenlinie bei der Endphalanx in allen Schnitten ganz unregelmäßigen Verlauf aufweist, finden sich hier abwechselnd Schnitte mit annähernd geradem Verlauf der Epiphysenlinie und solche mit weit in die Markhöhle vorspringendem Knorpelzapfen.

Die endochondrale Knochenanlagerung ist auch hier normal.

Die aufsteigenden Markpapillen sind ebenfalls reich an stark gefüllten Gefäßen, sie enthalten aber weniger Osteoklasten.

b) *Diaphyse der Grundphalanx:* Das Periost ist auch hier in beiden Schichten deutlich verdickt (Taf. II, P.).

Die Kortikalis zeigt folgende Eigentümlichkeiten:

Die dorsale Kompakta (Taf. II, d. C.) ist ziemlich schmal und gegen das Periost zu von einem breiten eosinophilen (osteoiden?) Saum umzogen (Taf. II, O. S.). Markwärts ist sie vielfach angenagt durch viel-

kernige Osteoklasten; die Knochenlamellen sind hier schmal und nur mit einem spärlichen Osteoblastenbesatz bedeckt.

Die plantare Kompakta (Taf. II, pl. C.) ist dagegen ordentlich breit und gegen das Periost zu ausgezackt von Osteoklasten, die z. T. frei in der Kabiumschicht liegen, z. T. in Lakunen den obersten schmalen Kompaktalamellen aufsitzen. Ein eosinophiler Saum fehlt hier fast vollständig. Dagegen sind die markwärts gerichteten Lamellen breit und von einem eosinophilen Saum umzogen, der mit einem schönen Osteoblastenbesatz bedeckt ist. Osteoklasten fehlen.

Diesen eigentümlichen Gegensatz im Aufbau der Kortikalis werde ich später zu erklären suchen.

Die Spongiosabälkchen sind gut verkalkt, von schöner lamellärer Struktur und zeigen an den Rändern vorwiegend konvexe mit Eosin vermehrt tingierte, jüngst gebildete Knochenlagen mit Osteoblastenbelag.

Das Mark ist von gleicher Beschaffenheit wie an der Endphalanx (siehe Taf. II).

c) *Basis der Grundphalanx* (Taf. II, P. E.): Die proximale Epiphyse besitzt annähernd normale Gestalt, ist aber in allen Dimensionen bedeutend vergrößert. Im Aufbau der Knorpelwucherung und der Verkalkungszone besteht gegenüber dem Kontrollpräparat kein Unterschied. Speziell die wichtige Knorpelknochengrenze ist gerade, regelmäßig und überall gleichmäßig verkalkt und stark (reine Hypertrophie). Die primären Markräume zeigen außer der starken Vaskularisation keine Besonderheiten.

Auffallend ist dagegen das Auftreten von Knochenkernen (Taf. II K. K.) in der Epiphyse. Bei der Durchmusterung der Schnitte läßt sich verfolgen, wie Gefäße vom Perichondrium her in den Epiphysenknorpel eindringen, und wie sich an der Innenseite dieser Gefäßkanäle allmählich osteogenes Gewebe anlagert. Peripher von diesen Knochenlamellen liegt eine Zone verkalkter Knorpelgrundsubstanz und hyperplastischer Knorpel. Diese Epiphysenverknöcherung vollzieht sich also in vollkommen physiologischer Weise; aber während nach *Gegenbaur* solche Verknöcherungszentren in den Epiphysen der Phalangen erst nach den ersten Lebensjahren auftreten, erscheinen sie im vorliegenden Falle schon viel früher (vorzeitige Epiphysenverknöcherung).

In der Höhe des Interphalangealgelenkes liegt beim Kontrollpräparat direkt unter der Gelenkkapsel ein Sesambein. An seiner Stelle findet sich bei der Riesenzehe ein aus groben Bindegewebsfasern bestehender Knäuel, der vom umgebenden Fettgewebe scharf abgegrenzt wird (siehe Taf. II).

3. Sagittalschnitt durch das Köpfchen des Metatarsale I:

Am meisten Ähnlichkeit hat diese Epiphyse mit der distalen Epiphyse der Grundphalanx. Gelenkkapsel und Gelenkfläche sind normal, ebenso die Schicht des ruhenden Knorpels und der beginnenden Knorpelwucherungszone. Der Säulenknorpel fehlt fast vollständig. Die Zone des hyperplastischen Knorpels ist deutlich verbreitert, die präparatorische Verkalkungszone schmal aber regelmäßig und stark verkalkt. Die Epiphysenlinie zeigt einen unregelmäßigen, welligen Verlauf. Die endochondrale Verknöcherung ist normal. Die Markpapillen weisen auch hier stark gefüllte Kapillaren und viele Osteoklasten auf.

4. Querschnitt durch die Diaphysen der Mittel- und Grundphalanx der zweiten Riesenzehe:

a) *Querschnitt durch die Mittelphalanx:* Das Periost ist wie bei der Großzehe in beiden Lagen stark verdickt.

Die Kortikalis ist in den oberen und unteren Partien ziemlich breit und von schöner, lamellärer Struktur. An den Seitenkanten (mediale und laterale Seite) ist sie verschmälert; dagegen wird sie an diesen Stellen gegen die Markhöhle zu durch eine bis dreifache Lage konzentrisch angeordneter Spongiosabälkchen verstärkt (Andeutung einer exzentrischen Hypertrophie in der Querachse, wie im Falle *Wieland*). Die einzelnen Knochenbälkchen sind durch fettreiches Markgewebe voneinander getrennt.

b) *Querschnitt durch die Grundphalanx:* Das Periost ist von gleicher Beschaffenheit wie bei der Mittelphalanx, ebenso das Mark. Die Kompakta ist breiter; die Spongiosa z. T. auch in mehreren konzentrischen Lagen angeordnet.

Sucht man nun aus diesen Befunden am Skelett das für den partiellen Riesenwuchs Typische her u zufinden, so müssen in erster Linie alle diejenigen Veränderungen, die sich durch andere Ursachen erklären lassen, ausgeschaltet werden.

In dieser Hinsicht kommt vor allem in Betracht der durch die veränderte Stellung und Artikulation bedingte Umbau der Knochen. Bekanntlich genügen die Knochen, wie von *G. H. Meyer* nachgewiesen wurde, in sehr vollkommener Weise den Anforderungen der theoretischen Mechanik, bei möglichst großer Festigkeit möglichst geringe Masse zu besitzen, indem die Knochenlamellen mit ihrer Längsrichtung in den Richtungen des stärksten Zuges und Druckes liegen. (Auch die Kompakta, die von *Meyer* als eine durch lokale Konzentration der Widerstandskurven bedingte Modifikation der Spongiosa betrachtet wird, ist demnach unter die Knochenlamellen zu rechnen.) Verändern sich nun die Zug- und Druckverhältnisse, so müssen sich die Knochenlamellen durch entsprechenden Umbau den neuen mechanischen Forderungen anpassen. Am deutlichsten scheint mir dieser Umbau an der Grundphalanx der Großzehe ersichtlich. Theoretisch muß der Druck auf der Dorsalseite der Grundphalanx bei der Kontraktion des M. extensor hallucis und sogar des M. flexor hallucis longus bedeutend größer sein, als auf der plantaren Seite, weil die Endphalanx, an welche die Sehnen dieser Muskeln inserieren, infolge des plantaren Fettwulstes senkrecht zum Metatarsale I steht. Anatomisch drückt sich dies aus, einerseits in einem stärkeren Abbau (durch lakunäre Resorption) an den plantarwärts gerichteten Knochenlamellen der Kortikalis, andererseits in einem verstärkten Anbau auf den dorsalwärts gerichteten Rändern

der Kortikalis. Auch im Verhalten der Spongiosabälkchen erkennt man deutliche Unterschiede je nach ihrer Lage. Gegen die dorsale Kompaktaschicht zu verlaufen sie meist parallel zur Diaphysen-Achse, gegen die plantare Kompaktaschicht zu dagegen vielfach senkrecht. Auch sind sie hier bedeutend spärlicher vorhanden.

An der Endphalanx ist dieses Verhalten undeutlicher; doch liegen auch bei ihr die Osteoklasten nicht regellos im Mark oder der Kambiumschicht des Periosts, sondern nur an ganz umschriebenen Stellen.

Faßt man nun die für den partiellen Riesenwuchs in unserem Falle typischen Veränderungen zusammen, so ergibt sich:

1. An den Epiphysen:

a) Gesteigerte Knorpelwucherung, erkenntlich an der pilzförmigen Auftreibung sämtlicher Epiphysen und der Verbreiterung der die Knorpelwucherungszone aufbauenden Knorpelschichten mit Vergrößerung der Zellen.

Am reinsten findet sich diese vermehrte Knorpelwucherung an der Basis der Grundphalanx (Tafel II P. E.).

b) Alteration der endochondralen Ossifikation.

Die entsprechenden Veränderungen sind weitaus am stärksten an der Knorpelknochengrenze der Epiphyse der Endphalanx. Dieses äußerst merkwürdige Verhalten der Ossifikationszone der Endphalanx wurde bei der Beschreibung des histologischen Bildes schon erwähnt.

Viel weniger ausgesprochen sind diese gestörten Ossifikationsvorgänge am Köpfchen der Grundphalanx und des Metartasale I. Hierher ist auch zu rechnen das vorzeitige Auftreten von Ossifikationspunkten in der Basis der Grundphalanx. Solche vorzeitige Verknöcherungszentren in den Epiphysen wurden auch von *Wieland* beschrieben und als Ausdruck der lokal gesteigerten Energie der Osteogenese gedeutet.

Unterschiede im Ossifikationsprozeß finden sich aber nicht nur in verschiedenen Knochen, sondern wie vor allem *Hofmann* hervorgehoben hat, auch an nahe nebeneinander gelegenen Stellen derselben Epiphysen. Dies trifft auch im vorliegenden Falle zu. So können z. B. neben Stellen mit schmaler Verkalkungszone, aber mächtiger Säulenknorpelschicht Stellen liegen mit breiter Verkalkungs- und hyperplastischer Schicht, aber niederen Knorpelsäulen. Es ist dies nach *Hofmann* beweisend für ein schubweises diskontinuierliches Wachstum. Auf diese Weise erklären sich

vielleicht auch die Unregelmäßigkeiten im Bau der Epiphysen und ihre in die Markhöhle vorspringenden Exkreszenzen.

c) Degenerative Prozesse:

Als solche sind wohl aufzufassen die fibrilläre Streifung und der körnige Zerfall in den dunkler gefärbten Partien der Knorpelgrundsubstanz.

Auch die zum Teil ganz enorme Blähung und äußerst unregelmäßige Gestalt der Knorpelzellen weist auf degenerative Prozesse hin.

2. *An den Diaphysen:*

a) Verdickung beider Periostschichten.

b) Gesteigerte periostale Verknöcherung:

Die gesteigerte periostale Knochenneubildung kommt freilich an der Grundphalanx nicht so stark zur Geltung infolge der gleichfalls und sogar noch in erhöhtem Maße gesteigerten lakunären Resorption, welche nach den obigen Auseinandersetzungen vermutlich eine Folge mechanischer Verhältnisse ist.

c) Bildung einer weitmaschigen Spongiosa, die aus gut ausgebildeten, regelmäßig gebauten, stark verkalkten Knochenbälkchen besteht, von denen die Mehrzahl osteoblastenbedeckte, eosinophile Appositionssäume tragen. Die ausgesprochene Osteoporose scheint einesteils bedingt durch Zurückbleiben der regulären endostealen Ossifikation hinter der gesteigerten periostalen Ossifikation, andererseits durch die vermehrten Resorptionsvorgänge in den subepiphysären Zonen.

3. *Am Mark:*

a) Die Bildung von Fettmark:

Diese Fettmarkbildung wurde in sehr vielen Fällen von partiellem Riesenwuchs zum Teil schon makroskopisch nachgewiesen. Ob aber die im vorliegenden Falle nachgewiesene geringgradige lymphoide Beschaffenheit des Markes zum Bilde des partiellen Riesenwuchses gehört, wage ich nicht zu entscheiden. Jedenfalls darf daraus nicht auf eine bestehende Rachitis geschlossen werden, da alle anderen Symptome von Rachitis histologisch völlig fehlen.

b) Starke Vaskularisation der Markpapillen:

Es ist dies sicher nicht ein zufälliger Befund, denn auch von *Hofmann* und *Wieland* wurde der Gefäßreichtum der primären Markräume hervorgehoben. Ob aber die verstärkte Vaskularisation die Ursache des gesteigerten Wachstums ist, wie dies *Hofmann* annimmt, ist fraglich; es könnte ja auch umgekehrt die

verstärkte Vaskularisation bloß Folge des gesteigerten Wachstums sein.

In Summa eine Mißbildung von teils proliferierenden, teils ausgesprochen regressiven Prozessen an Knorpel, Knochen und Mark, wie dies ähnlich zuerst *Wieland* in seinem Falle nachgewiesen und mit der Bezeichnung „dystrophische Form des partiellen Riesenwuchses" charakterisiert hat. Doch sind auch Fälle beschrieben worden (*Hornstein*, *Fischer*, *Million*), bei denen es sich allem Anscheine nach um reine Hypertrophie der Knochen gehandelt hat ohne dystrophische Skelettveränderungen. Es scheinen somit zwei Arten von partiellem Riesenwuchs vorzukommen, solche mit bloß quantitativen und solche mit ausgesprochen qualitativen Veränderungen am Skelettsystem.

II. Befunde an den Weichteilen.

An den Sehnen erkennt man außer der schon makroskopisch sichtbaren Dickenzunahme der Streck- und Beugesehne eine deutliche Verbreiterung der primären Sehnenbündel.

Die Nerven zeigen bei den verwendeten Färbemethoden keine Veränderungen.

Die Subkutis ist charakterisiert durch die mächtige Entwicklung des subkutanen Fettgewebes, das bis weit ins Stratum reticulare hinein vordringt und durch absteigende, derbe Bindegewebszüge septiert wird (siehe Taf. II). Die Knäuel der Schweißdrüsen sind allseits von Fettgewebe umgeben, welches von zahlreichen kleinsten Gefäßen durchzogen wird. Das Stratum papillare ist normal.

An der Epidermis sind alle Schichten (Stratum germinativum, granulosum, lucidum und corneum) deutlich ausgeprägt und von anscheinend normaler Dicke. Genauere vergleichende Messungen der einzelnen Hautschichten wurden freilich nicht ausgeführt. Der Nagel zeigt außer der hakenförmigen Umbiegung des freien Nagelrandes keine Besonderheiten.

Rekapitulation.

Die klinisch bemerkenswerten Befunde seien hier nochmals kurz hervorgehoben:

Eine hereditäre Belastung läßt sich hier wie in den meisten Fällen nicht nachweisen.

Äußerst typisch für partiellen Riesenwuchs ist hingegen das Angeborensein der Anomalie und das exzessive Befallensein des Skeletts. Alle Fälle von Riesenwuchs mit erst nach der Geburt auftretender Skelettvergrößerung sind vom Bilde des echten angeborenen partiellen Riesenwuchses prinzipiell zu trennen. Solche Fälle werden unter der Bezeichnung „erworbener Riesen-

wuchs" zusammengefaßt und lassen sich entweder einreihen in Hypertrophien infolge Entzündungsprozessen im Knochensystem oder in die von *Kaufmann* zusammengefaßten, selteneren Formen von idiopatischen Hyperostosen, besonders in die Osteoarthropathie hypertrophiante pneumique von *Marie*, der hyperplastischen Periostitis und Ostitis bei Lues und chronischen Ikterus und in die Akromegalie. Fälle mit ausschließlichen Weichteilveränderungen müssen dagegen zur Elephantiasis gerechnet werden.

Die Kombination des partiellen Riesenwuchses mit multiplen Lipomen wie in unserem Falle ist relativ häufig. So finden sich z. B. bei *Busch* zwei und bei *Lewin* unter 20 Fällen von halbseitigem Riesenwuchs drei Fälle mit multiplen Lipomen, darunter der durch seine enorme Fettwucherung charakterisierte Fall von *Fischer*. Überaus häufig ist die Ausbildung eines plantaren Lipoms allein mit dadurch bedingter Hyperextension und Spreizstellung der Phalangen; und zwar sollen sich nach *Wittelshöfer* Lipome häufiger bei Riesenwuchs der Füße als der Hände entwickeln.

Das Vorkommen von Keloiden fand ich nur bei *Frangenheim* erwähnt. Im vorliegenden Fall ist auffallend, wie stark die Narbenkeloidentwicklung distalwärts zunimmt.

Diese häufige Kombination des partiellen Riesenwuchses mit Geschwülsten — es finden sich nicht selten auch Naevi, Teleangiektasien, Varikositäten — legt es nahe, beide Anomalien auf eine gemeinsame Ursache zurückzuführen. Da man aber die sicheren Ursachen beider Anomalien noch nicht kennt, ist man zur Erklärung auf Vermutungen angewiesen. Unter den verschiedenen zur Erklärung des angeborenen Riesenwuchses aufgestellten Theorien erscheint am wahrscheinlichsten die sog. embryonale Theorie. Indem man sich vorstellt, daß die Zellen des mittleren Keimblattes — denn nur die Bindesubstanzen sind im allgemeinen an der Neigung zur Riesenbildung beteiligt — die Disposition zur selbständigen Wucherung, die sie sonst nur in den frühesten Embryonalstadien besitzen, während einer unbestimmten Zeit des extrauterinen Lebens beibehalten, läßt sich sowohl der auf bestimmte Körperstellen beschränkte Sitz, als auch das verschiedene zeitliche Auftreten der Hyperplasien befriedigend erklären. Die auslösenden Ursachen aber bleiben noch völlig unbekannt.

Was den Grad der Skelettveränderungen betrifft, so sind im vorliegenden Falle die beiden ersten Zehen des linken Fußes am

meisten vergrößert, und das Nagelglied der Großzehe bildet den Kulminationspunkt sowohl der hypertrophischen wie der regressiven Veränderungen. Die proximal vom Endglied gelegenen Skelettabschnitte sind in immer geringerem Grade verändert. Dieses Verhalten ist von *Friedberg* als Regel für den partiellen Riesenwuchs aufgestellt worden. Wie weit sich speziell in unserem Falle die Riesenbildung in geringem Grade anatomisch nach oben erstreckt, ist schwer klinisch abzugrenzen. Die multiplen, auf die linke Körperhälfte beschränkten Lipome und die Verlängerung des ganzen linken Beines sprechen entschieden für eine weitausgedehntere (latente?) Disposition zu Riesenbildung, als z. B. im Falle von *Wieland*, wo alle proximal der Schnürfurche gelegenen Teile von normaler Größe waren, und wo nach Amputation der hypertrophischen Fußpartie kein weiteres Wachstum mehr erfolgte. Wir dürfen vielleicht in unserem Falle geradezu von einem Übergang sprechen zwischen der bloßen „Hallomegalie" (*Caubet* und *Mercadé*) zu der sog. Halbseitenhypertrophie: wie denn überhaupt alle Übergänge von einer lokalisierten zu einer ausgedehnten Riesenbildung des Skeletts und der Weichteile in der Literatur vertreten sind.

Von Interesse ist ferner die Wachstumsgeschwindigkeit der vergrößerten Extremität. Laut Anamnese verlief in unserem Falle das Wachstum der hypertrophischen Extremität bis zur Operation proportional mit dem übrigen Körperwachstum. Nach der zweiten Operation war ein Schub verstärkten Wachstums in die Länge und auch in die Dicke zu konstatieren. Nach *Busch* zeigen alle Fälle von partiellem Riesenwuchs mit Fettwucherung ein schubweises Wachstum und nach *Neurath* (zit. bei *Frangenheim*) tritt ein solcher postoperativer Schub nicht allzuselten auf.

Daß das plantare Lipom ziemlich spät auftrat und Verdrängungserscheinungen machte, ist schon daraus ersichtlich, daß es erst lange Zeit nach der Geburt bemerkt wurde; auch beweist die Lage der jetzt zur Artikulation unbrauchbaren plantaren Facette der Endphalanx, daß das Nagelglied ursprünglich in der geraden Verlängerung der Grundphalanx gelegen sein mußte und erst durch das massig wuchernde plantare Fett in seine abnorme Stellung gedrängt wurde.

Prognose.

In vorliegendem Falle wird die Prognose getrübt durch das eigentümliche infiltrierende, an maligne Tumoren erinnernde

Wachstum der Lipome, wodurch eine vollständige operative Entfernung der Geschwulstmassen verunmöglicht worden ist. Die Skelettveränderungen allein bleiben stets lokal und geben wenigstens quoad vitam keine ungünstige Prognose. Die Fälle von sog. „fortschreitendem Riesenwuchs" sind vermutlich nichts anderes, als Fälle mit ausgedehnter lokaler Disposition zur Riesenbildung (*Wieland*), die unbestimmte Zeit latent bleiben kann. Ob in gewissem Grade ein Ausgleich im Längenwachstum beider Extremitäten zustande kommt, ist sehr wohl möglich. In unserem Fall etwa dadurch, daß das jetzt gesteigerte Wachstum der linken Extremität früher zum Abschluß kommt als rechts. Darauf scheint vor allem hinzuweisen das verfrühte Auftreten von Knochenkernen in der Basis der Grundphalanx und die bei der späteren Untersuchung nicht mehr vergrößert gefundene dritte Zehe.

Therapie.

Die allein in Frage kommende Therapie ist die operative. Die von *Holmes* (zit. bei *Wittelshöfer*) vorgeschlagene Therapie durch Einwickelung des hypertrophischen Gliedes mit elastischen Binden hat noch keine bleibenden Erfolge erzielt.

Doch soll die Operation wie auch im vorliegenden Fall erst dann ausgeführt werden, wenn das Glied durch die Größe der hypertrophischen Teile in seiner Funktion leidet, weil, wie oben ausgeführt wurde, ein operativer Eingriff ein plötzliches rapides Wachstum der noch wenig vergrößerten Skelettabschnitte hervorrufen kann, und weil immer noch die beschriebene Ausgleichsmöglichkeit im Wachstum vorhanden ist.

Literatur-Verzeichnis.

Ahlfeld, Die Mißbildungen des Menschen. Leipzig. 1880/82. — *Arnheim*, Kongenitale, halbseitige Hypertrophie mit Bronchieektasien. Virch. Arch. 1898. — *Busch*, Beitrag zur Kenntnis der angeborenen Hypertrophien der Extremitäten. Arch. f. klin. Chir. 1866. — *Caubet* u. *Mercade*, Hypertrophie congenitale des orteile. Revue de chir. 1904. — *Falkenstein*, Über partiellen Riesenwuchs. Verhandl. d. Dtsch. Ges. f. Kinderh. Königsberg. 1910. — *Fischer*, Der Riesenwuchs. Dtsch. Ztschr. f. Chir. 1880. — *Frangenheim*, Die Krankheiten des Knochensystems im Kindesalter. 1913. — *Friedberg*, Riesenwuchs des rechten Beines. Virch. Arch. Bd. XLVI. — *Gegenbaur*, Lehrbuch der Anatomie des Menschen. — *Hofmann*, Zur Pathologie des angeborenen partiellen Riesenwuchses. Beitr. z. klin. Chir. v. Bruns. 1906. — *Hornstein*, Ein Fall von halbseitigen Riesenwuchs. Virch. Arch. 1893. — *Kaufmann*, Lehrb. d. spez. pathol. Anat. — *Lewin*, Studien über halbseitige Atrophien und Hypertrophien.

Charité-Annalen. 1884. — *G. H. Meyer*, Die Statik und Mechanik des menschlichen Knochengerüstes. Leipzig. 1873. — *Million*, Über kongenitale partielle Hypertrophie. Diss. München. 1912. — *Monnod* und *Trelat*, Arch. gén. de Méd. 1869. — *Wieland*, Zur Pathologie der dystrophischen Form des angeborenen partiellen Riesenwuchses. Jahrb. f. Kinderh. 1907. — *Wittelshöfer*, Über angeborenen Riesenwuchs der oberen und unteren Extremität. Arch. f. klin. Chir. 1879.

NB. Ausführliche Literaturangaben finden sich bei *Frangenheim*.

Buchstabenerklärung.

pl. F.	= plantare Gelenkfacette.
d. F.	= dorsale Gelenkfacette.
r. K.	= ruhender Knorpel.
b. K. W.	= beginnende Knorpelwucherung.
S. K.	= Säulenknorpel.
V. Z.	= praeparatorische Verkalkungszone.
M. P.	= Markpapillen.
P.	= Periost.
o. S.	= eosinophile Säume.
F. M.	= Fettmark.
L. M.	= Lymphozytenhäufchen.
T. u.	= Tuberositas unguicularis.

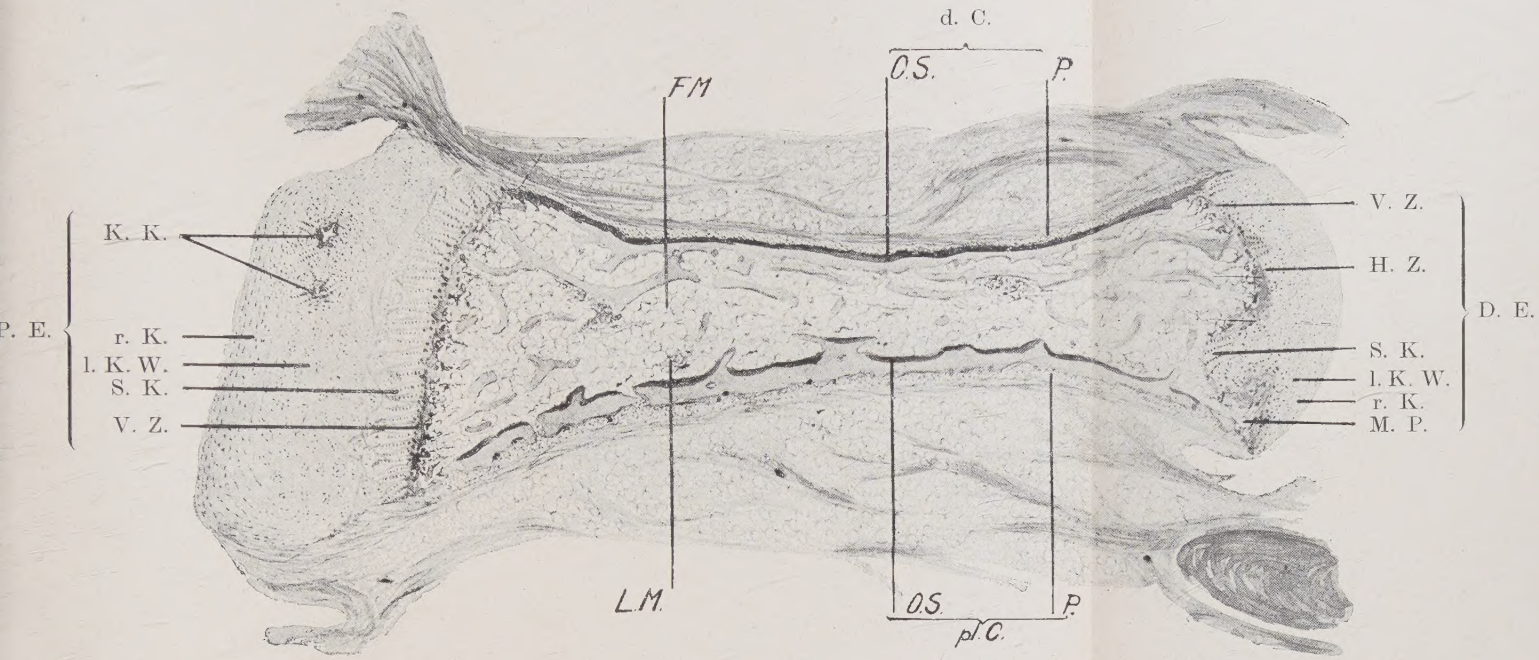

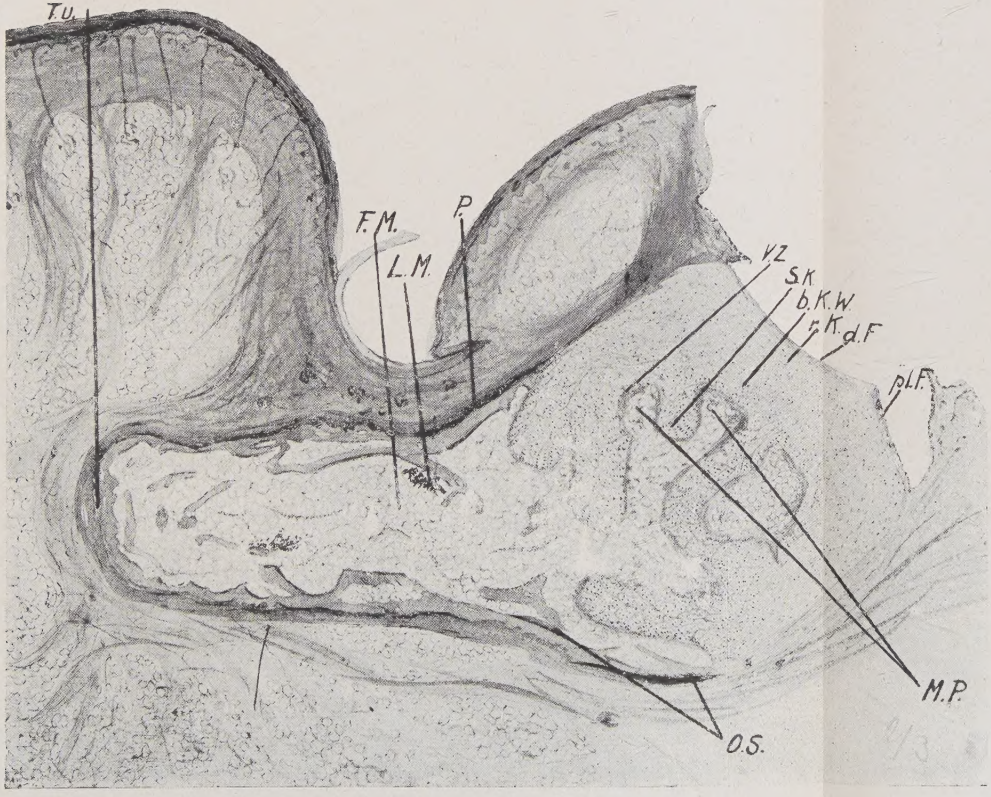

Uebelin.

Verlag von S. Karger in Berlin.